Aus dem pathologisch-anatomischen Institut Basel
(Vorsteher: Professor R. Rößle)

Ueber akute mykotische Arteriitis der Pulmonalarterie

Inaugural-Dissertation

zur Erlangung der Doktorwürde

der hohen medizinischen Fakultät
der Universität Basel

vorgelegt von

Hans Mehlin, prakt. Arzt
aus Basel

Mit 6 Abbildungen

Leipzig
Verlag von F. C. W. Vogel
1926

Aus dem pathologisch-anatomischen Institut Basel
(Vorsteher: Professor R. Rößle)

Ueber akute mykotische Arteriitis der Pulmonalarterie

Inaugural-Dissertation

zur Erlangung der Doktorwürde

der hohen medizinischen Fakultät
der Universität Basel

vorgelegt von

Hans Mehlin, prakt. Arzt
aus Basel

Mit 6 Abbildungen

Leipzig
Verlag von F. C. W. Vogel
1926

(Genehmigt von der medizinischen Fakultät
auf Antrag von Prof. Dr. R. Rößle.)

R. UNIV.
BIBLIOTHEEK
LEIDEN

Meiner lieben Mutter!



Digitized by the Internet Archive
in 2026

https://archive.org/details/IA41548825_0166

Im Gegensatz zu der bekannten Pulmonalsklerose bei Widerständen im kleinen Kreislauf und der seltenen sog. primären oder idiopathischen Endarteriitis obliterans der kleinen Lungenarterien unbekannter Herkunft (Fälle von Romberg, Aust, Rößle, Mönckeberg, Posselt) ist die echte Arteriitis der Lungenschlagader, im Sinne einer akuten infektiösen Entzündung der Gefäßwand, nur sehr wenig bekannt. Sie wäre gleichzusetzen der akuten Aortitis, die, wenn auch ebenfalls selten, doch erheblich häufiger beobachtet wurde, und bis zu einem gewissen Grade auch den Arteriitiden der kleineren Arterien, die in der Form embolisch mykotischer Arteriitis bekannt sind.

Die Entstehung der phlegmonösen und eitrigen Entzündung einer großen Arterie kann nach der Zusammenstellung von Jores in dem Kapitel über die Pathologie der Arterien in dem eben erschienenen zweiten Band des Handbuchs von Henke und Lubarsch erfolgen:

1. Durch Übergreifen von einem Herd der Nachbarschaft.
2. Durch Fortleitung von den Aorten- bzw. Pulmonalklappen.
3. Als primäre Aortitis (Stumpf), besser als hämatogen entstandene zu bezeichnen (Öttiker).

Daneben ist aber noch eine verruköse und verrukös-ulceröse Endarteriitis speziell der großen Arterien bekannt, welche das Analogon bildet zur Endocarditis. Daneben findet sich eine davon

getrennte Klappenerkrankung; die Infektion der Gefäßwand erfolgt von der Lichtung her durch die Intima.

Die Fälle, bei denen der Entzündungsprozeß primär an der Innenfläche der großen Gefäße entstanden ist, sind selten. (Stumpf cit. Bergé, Bizot, Buhl, Barbacci, siehe auch Posselt.)

Als Vergleichsobjekt diene uns zunächst die akute Aortitis. In einer kürzlich erschienenen Arbeit hat Öttiker die ganze Literatur über dieses Gebiet zusammengestellt. Als klinisches Bild kommt sie kaum in Betracht, die Diagnose kann wohl vermutet, niemals aber mit Sicherheit gestellt werden. Französische Autoren kennen eine „Aortite abdominale aigue", die aber mit einer wirklichen Entzündung nichts zu tun hat, sondern der „angina pectoris" evtl. der „angina abdominalis" (Frey) entspricht, also als Sklerose, evtl. Angiospasmus zu betrachten wäre. Allerdings wird auch eine „Aortite aigue maligne" beschrieben, die eher unserer infektiösen, akuten Aortitis entspricht. „Makroskopisch bietet die akute Aortitis die verschiedensten Bilder: Ulcera, Aneurysmen, beide u. U. perforiert, Einrisse oder thrombotische Auflagerungen jeder Art und Größe" (Öttiker).

Die Ausgänge der akuten Aortitiden sind sehr verschieden. Der Zustand der Vernarbung kommt selten zur Beobachtung. Öttiker hat ihn bei 85 aus der Literatur zusammengestellten Fällen nur zweimal gesehen. Das mag sich dadurch erklären, daß die Narben von einem akut-entzündlichen Prozeß schwer von atheromatösen Plaques zu trennen sind. „Der größte Teil der schweren Entzündungen führt zu Ruptur oder Aneurysma und kommt entweder in frühem Zustand zur Autopsie oder vernarbt in derselben Weise wie die entsprechenden traumatischen und chronischen Affektionen."

An Präparaten von mehreren Fällen mehr oder minder akuter Aortitis (Sammlung von Professor Rößle) haben wir uns überzeugt, daß die Entzündung des Pulmonalisstammes dieselben histologischen Bilder darbietet.

Die Pulmonalitis im Gegensatz zur Aortitis — darunter verstehe ich die Entzündung des Pulmonalisstammes, nicht der mittleren und kleineren Äste[1]) — ist erheblich viel seltener. Jores (a. a. O.) erwähnt sie nur kurz unter Anführung von 8 Fällen.

---

1) Einen sehr interessanten Fall von Periarteriitis nodosa der kleinen Lungenarterienäste hat in jüngster Zeit Sternberg beschrieben. Durch diesen Prozeß war es zur Bildung zahlreicher Aneurysmen und Gefäßrupturen gekommen.

Bei der Frage nach der Pathogenese wäre zu prüfen, ob sie derjenigen der bekannteren Aortitis entspricht. Es kommen dann folgende Möglichkeiten in Betracht:

1. Übergreifen eines entzündlichen Prozesses aus der Nachbarschaft der Pulmonalis auf deren Wandung, also vom Herzbeutel, vom Herzen, von der Aorta, vom Lungenhilus, von den Lymphdrüsen.
2. Von den Pulmonalklappen oder von den Aortenklappen bei offenem Ductus Botalli fortgeleitete Entzündung (per continuitatem aut contiguitatem).
3. Primäre hämatogene Entzündung (vermittels durch die Vasa vasorum). (Hämatogen embolische Pulmonalitis.)
4. Infektion von der Intima her aus dem vorbeiströmenden Blute.

Das Übergreifen entzündlicher Prozesse aus der Umgebung auf den Pulmonalisstamm ist wohl ein sehr seltenes, wenn überhaupt beschriebenes Vorkommnis. Hödlmoser (s. unten) beschreibt ein mykotisches Aneurysma der Aorta, das in die Pulmonalis durchgebrochen war, doch steht auch bei diesem Falle nicht sicher fest, ob es sich nicht um eine Entzündung des offen gebliebenen Ductus Botalli gehandelt hat. Selbst die Mesaortitis luetica, die in der Adventitia der Aorta oft sehr massige Infiltrate bildet, greift nie, nicht einmal an der Kreuzungsstelle, auf die Pulmonalis über. Anders verhalten sich die mittleren und vor allem die kleineren Äste der Lungenschlagader. Entzündungen im Lungenparenchym greifen fast regelmäßig auf dieselben über. Von praktischer Bedeutung ist das hauptsächlich bei der Lungentuberkulose.

Eine schwere mykotische Arteriitis der Pulmonalishauptäste wurde von Oberndorfer in zwei rapid verlaufenden Fällen von Influenza beschrieben. Sehr interessant ist der histologische Befund, indem er nämlich zeigt, daß die Intima am Entzündungsprozeß am meisten beteiligt ist. Bei Gramfärbung wimmelt hier alles von Streptokokken. Es sind dies beides Fälle, wo aller Wahrscheinlichkeit nach die Infektion primär von der Intima ausgegangen ist.

Ebenfalls eine Endarteriitis der Pulmonalis bei Influenza beschreibt Schlagenhaufer (1901), doch sind hier sehr bemerkswerte Besonderheiten vorhanden. Es handelt sich um einen 13jährigen Knaben, der mit fieberhaften Symptomen erkrankt war. Er wies ein systolisches und diastolisches Geräusch, letzteres maximal über der Aorta, auf, dazu kardiale Insufficienzerscheinungen. Die Autopsie ergab u. a. folgendes: Alle Klappen außer der Aorta sind zart, letztere zeigen hahnenkammartige, festhaftende, weißliche Vegetationen. Die Abgangsstelle des Ductus Botalli, der offen ist, weist dieselben Exkrescenzen auf, ebenso die Pulmonalis bis zur Teilungsstelle. Bakteriologisch findet sich ein Bacillus, der mit größter Wahrscheinlichkeit als Pfeiffer'scher Influenzabacillus angesprochen werden muß.

Dies ist der erste Fall mykotischer Endarteriitis des Pulmonalisstammes. Das Haftenbleiben der infektiösen Teilchen an der Arterienwand ist durch den offenen Ductus Botalli und die dadurch entstehenden abnormen Wirbelbewegungen und die Überbelastung der Gefäßwand wohl hinreichend erklärt.

Ähnliche Fälle einer Endarteriitis pulmonalis bei offenem Ductus Botalli sind noch mehrere bekannt:

C. Hart beschreibt zwei Fälle einer Endocarditis verrucosa der Aortenklappen, bei denen durch den offenen Ductus Botalli hindurch endarteriitische Vegetationen sich in der Pulmonalarterie um die Einmündung derselben festgesetzt hatten. Ähnliche Fälle waren früher schon beschrieben worden von Babington, de Amalgro; Buchwald, Murray, Rickards, Percy Kidd, Ganchery (zit. nach Hart).

Daß endarteriitische Vegetationen von den Aortenklappen aus durch den offenen Ductus Botalli rückwärts sogar die Pulmonalklappen sekundär infizieren können beweist ein Fall, den Sommer beschrieben hat. Von einer Endocarditis ulcerosa der Aortenklappen hatte sich eine Endarteriitis der Aorta, des offenen Ductus Botalli und der Pulmonalis gebildet. Auf der vorderen Pulmonalklappe saß ein hirsekorngroßer, reichzerklüfteter, roter Knoten. Daß der Infektionsmodus umgekehrt gewesen wäre, ist wegen der Druckdifferenzen und den Strömungsverhältnissen sehr unwahrscheinlich.

Den umgekehrten Weg, d. h. die Infektion der Aorta von kranken Pulmonalklappen aus, beschreibt Hochhaus. Die Pulmonalklappen zeigen eine schwere Endokarditis, von der aus sich Auflagerungen thromboarteriitischer Natur in der Pulmonalarterie, im Ductus Botalli und in der Aorta bis zum Bogen gebildet hatten. Der Kranke starb unter den Symptomen einer recidivierenden Endokarditis mit pyämischen Erscheinungen.

In neuester Zeit hat Terplan einen Fall eines mykotischen Aneurysmas des Stammes der Pulmonalarterie mit Endarteriitis des offenen Ductus Botalli bei einem Falle von Sepsis lenta publiziert. Eine rekurrierende polypös-ulceröse Endokarditis der Aortenklappen hatte zur Infektion der Pulmonalis durch den offenen Ductus Botalli geführt, die Thrombendarteriitis des Stammes der Pulmonalarterie ihrerseits wieder zu einem umschriebenen Aneurysma. Intra vitam war aus dem Blute der Streptococcus viridans gezüchtet worden.

Ein auch klinisch sehr interessanter Fall von Pulmonalarterienentzündung findet sich von Hödlmoser beschrieben. Eine 37jährige Frau erkrankt an Ödemen mit vorübergehenden Temperatursteigerungen. Im 2. IKR. l. Frémissement sichtbar, daselbst ist auch das über dem ganzen Herzen hörbare systolische Geräusch am lautesten. Das Röntgenbild zeigt an derselben Stelle einen beträchtlich breiten, ausgebuchteten bogenförmig begrenzten Schatten entsprechend der Pulmonalarterie. Das Herz ist besonders nach links verbreitert. Anatomisch besteht eine Vergrößerung des linken Herzens. Auf der Mitralis finden sich teils feinwarzige, teils größere weiche Auflagerungen von grünlichgrauer Farbe; auf einer Aortenklappe eine ca. linsengroße, weichere, endokarditische Auflagerung. Der Einmündung des Ductus Botalli entsprechend findet

sich hinter einer querverlaufenden Leiste eine flach-trichterartig gegen die Pulmonalarterie ausgebuchtete Aortenwand. Dieser Trichter ist mit zarten, feinwarzigen Auflagerungen besetzt. Der Trichter führt durch ein rundes Loch direkt in die Pulmonalarterie, in welcher sich dieselben zarten Exkrescenzen finden. Der Autor faßt den Fall als ein in die Pulmonalarterie perforiertes Aneurysma auf, läßt aber die Möglichkeit offen, daß es sich um einen offen gebliebenen Ductus Botalli handelt.

Der umgekehrte Weg der Infektion wurde von Richards beschrieben.

In allen diesen Fällen sind wohl die abnormen Wirbelbewegungen und Strömungsverhältnisse für die Lokalisation der endarteriitischen Veränderungen verantwortlich zu machen. Auch auf dem Boden einer Gefäßsklerose entwickeln sich gerne entzündliche Vorgänge der Intima (von Schrötter).

Mitteilungen über isolierte Entzündung der Pulmonalarterie sind sehr selten.

Reiche beschreibt zwei Fälle von Arteriitis der Pulmonalis, von denen der zweite als isolierte Entzündung der Arterienwand aufzufassen ist, ohne daß das übrige Gefäßsystem affiziert wäre. Die Krankheitsdauer war in beiden Fällen drei Wochen.

Im ersten Falle handelt es sich um ein 17jähriges Mädchen, das unter Herzsymptomen erkrankte und plötzlich ad exitum kam. Die Sektion zeigte Folgendes: Das Herz ist im ganzen vergrößert, auf den Pulmonalklappen finden sich mehrere weißliche, knötchenartige, kleine Gebilde. Das Anfangsstück der Pulmonalis zeigt in einer Höhe von mehreren Zentimetern über den Semilunarklappen an der Seite, an der sie der Aorta anliegt, eine fast markstückgroße, rundliche Region mit papillären Exkrescenzen.

Im zweiten Fall handelt es sich um einen 21jährigen Mann, der nach zwei Wochen, nachdem er an unbestimmten fieberhaften Symptomen erkrankt war, ad exitum kam. Anatomisch zeigte er einen recht interessanten Befund: der rechte Ventrikel war mäßig dilatiert, alle Klappen zart, dagegen fand sich in der Arteria pulmonalis, 3—4 cm oberhalb der Semilunarklappen ein mit breiter Basis aufsitzender Thrombus, die darunterliegende Pulmonalarterienwand ist eine ca. 5 Pfennigstückgroße, leicht erhabene Fläche mit unregelmäßigen welligen Rändern. Auch hier hat es sich zweifellos um eine echt entzündliche Veränderung der Arterienwand gehandelt. Die mikroskopische Untersuchung wurde nicht ausgeführt.

Gotthardt beschreibt auch einen Fall von Endarteriitis verrucosa arteriae pulmonalis bei Endocarditis der Pulmonalklappen, bei einem $18^1/_2$jährigen Mädchen.

Auffallend ist bei allen diesen Fällen das jugendliche Alter, so daß also Gefäßsklerose kaum als Mitbedingung in Betracht kommt.

Eine Arteriitis der Pulmonalis mit Aneurysmenbildung fand E. Kaufmann in einem Fall osteomyelitischer Pyämie.

Die Erreger dieser Arteriitiden sind — soweit sie in den Publikationen überhaupt genannt werden — Staphylokokken und Streptokokken, nach Posselt kommt auch der Scharlach und selten die Gonorrhöe[1]) als Ätiologie in Betracht.

Auf Veranlassung von Professor Rössle sollen im folgenden einige weitere Fälle mykotisch-endarteriitischer Veränderungen an der Pulmonalis beschrieben werden. Herrn Geheimrat Romberg in München und Herrn Professor Hotz in Basel bin ich für die Überlassung der entsprechenden Krankengeschichten zu Dank verpflichtet.

Von den folgenden Fällen ist besonders der erste von Wichtigkeit, weil er auch klinisch zu sehr interessanten differentialdiagnostischen Erwägungen Anlaß gab.

Fall I.

Der ledige 25jährige E. S. bekam im Dezember 1921 plötzlich Beklemmungsgefühl und Schmerzen auf der Brust und in der Herzgegend, die in den linken Arm ausstrahlten, dabei hatte er starken Lufthunger, mußte sich im Bett aufrichten, wurde blau im Gesicht und hatte das Gefühl der Todesangst. Solche Anfälle wiederholen sich öfters Nachts, sind von kurzer Dauer, ca. 10 Minuten. Er trat deswegen in der Münchner I. medizinischen Klinik ein.

Herr Geheimrat Romberg stellte auf Grund der sehr ausgesprochenen Geräusche über der Pulmonalis und der Herzkonfiguration die Diagnose einer Pulmonalinsufficienz fest. Die Herzfigur ist in der neuen Ausgabe des Lehrbuches der Krankheiten des Herzens von Herrn Geheimrat Romberg auf Seite 330 abgebildet.

Im Juni 1924 trat Pat. in der Basler chirurgischen Klinik ein wegen Verdacht auf Nierentuberkulose. Er war zwischen München und Basel noch in mehreren kleineren Spitälern gewesen, überall war eine andere Diagnose gestellt worden. Er erholte sich jeweilen wieder ordentlich und soll bis vor 2 Monaten blühend ausgesehen haben, seither ist er abgemagert und blaß geworden. Es sollen öfters Darmblutungen aufgetreten sein.

Da die Temperatur meist afebril war und nur einmal eine leichte Zacke zeigte, zweifelte man an der Diagnose einer Sepsis, trotzdem die übrigen Symptome dazu paßten. Aus äußeren Gründen unterblieb die Blutkultur.

Am 2. VII. notiert die Klinik: Das Hämoglobin nimmt ständig ab, Pat. verfällt langsam, der Puls wird schwach, Appetit fehlt vollkommen.

---

1) Kürzlich beschrieb Lindau einen Fall gonorrhoischer Aortitis mit Bildung eines Aneurysmas. Auch hier war die Infektion offenbar von der Intima aus angegangen.

Am 5. VII. erfolgt der Exitus letalis unter den Erscheinungen einer Herzinsufficienz.

Die am gleichen Tage vorgenommene Sektion (SN 398/24) ergab Folgendes: Sepsis lenta, — Hyperplasie des Knochenmarkes. — Starke chronische Milzschwellung. — Insufficienz der Pulmonalklappen durch vollständig abgelaufene Endokarditis, Thromboendarteriitis des Stammes der Pulmonalis. — Dilatation und mäßige Hypertrophie der rechten, keine solche des linken Herzens. — Chronische seröse Perikarditis. — Geringer beidseitiger Hydrothorax. — Braune Induration der Lungen. — Mäßiges Lungenemphysem. — Terminale, schlaffe Pneumonie der hinteren Teile des rechten Unterlappens. — Hämorrhagische Nephritis als Recidiv einer älteren schleichenden Nephritis mit Nephrose. — Leberschwellung (im wesentlichen toxisches Ödem). — Stauungsödeme des Magens und des Darms. Hämolymphdrüsen im Bereich der Lungenwurzel. — Alter Käseherd in Bronchiallymphknoten. — Obliteration und Verwachsung der Wurmfortsatzspitze, gallertige Atrophie des Fettgewebes, Hautnarben, starke Anämie und Abmagerung.

Aus dem ausführlichen Sektionsprotokoll: Mittelgroße, männliche, sehr lange, schlanke Leiche in sehr stark herabgesetztem Ernährungszustand. Auffallend ist die starke Blässe des ganzen Körpers, die Haut in langen Falten abhebbar, zeigt über dem rechten Schienbein, rechtem Oberschenkel und besonders über der Brust am rechten Schlüsselbein verschiedene strahlige Narben. An den Knöcheln leichte Ödeme, keine Hautblutungen, die Drüsen in den Gelenkfalten sowie am Hals sind nur klein durchfühlbar. Die Muskulatur ist sehr dürftig, einzig am Kiefer ist die Totenstarre vorhanden. Die Leichenflecken fehlen, die Behaarung ziemlich reichlich, auch am Ober- und Unterschenkel neben den gewöhnlichen Stellen. Über dem Kreuzbein oberflächliche, eingetrocknete Hautdefekte. An den Armen Zeichen ärztlicher Einstichstellen. Die Schleimhäute an Lippen und Konjunktiven sind stark blaß, die Skleren weiß, die Gesichtsfarbe leicht gelblich, sonst keine subikterische Verfärbung.

Die Leber überragt den unteren rechten Rippenbogen um 2 Querfinger. Zwerchfell steht links im 4. IKR. rechts am unteren Rand der 5. Rippe, ist noch schlaff. Die Rippenknorpel schneiden sich leicht, Rippen nicht brüchig. In der rechten Pleurahöhle befindet sich 500 ccm gelbliche, getrübte Flüssigkeit. Die linke Lunge ist im Oberlappen strangartig verwachsen, ähnliche spangenartige Verwachsungen finden sich am Unterlappen, sowohl an der Spitze als gegen das Zwerchfell zu. Im Herzbeutel finden sich 300 ccm gelbliche, leicht getrübte Flüssigkeit. Am Aortenbogen, besonders aber auch an der Herzspitze finden sich bindegewebige, derbe Spangen zwischen den beiden Blättern des Herzbeutels.

Der Herzbeutel im übrigen mit ganz frischen, fibrinösen Auflage-

rungen, besonders über der rechten Hälfte, daselbst finden sich auch frische punktförmige Blutungen. Das epikardiale Fettgewebe ist stark dunkelgelblich, gequollen.

Das Herz etwas verbreitert, fühlt sich in der linken Hälfte mäßig fest an, in der rechten dagegen stark schlaff. In beiden Herzkammern findet sich ziemlich viel ungeronnenes Blut, das ganz wässerig hell ist; kein Blutgerinnsel. Der gleiche Inhalt findet sich in der Pulmonalis.

Die Pulmonalis zeigt an der Gabelung in die beiden Äste eine warzenartige, zerklüftete, haselnußgroße Auflagerung, die der Wand fest anhaftet, die feinhöckerige Oberfläche ist mit geronnenem Blut bedeckt. Die darunterliegende Arterienwand ist verdickt, die Schwiele verursacht an der Außenwand der Arterie an der entsprechenden Stelle eine Vorwölbung. Die Lymphdrüsen in der Nähe sind klein, ohne Verwachsungen, ohne Narben. Die Pulmonalklappen selbst sind ziemlich dick und milchig, etwas steif, spielen nur schwach im Wasserstrahl, zeigen aber keine frischen Auflagerungen. An einer Klappe ist der Nodulus Arantii verschoben. Die Berührungsstelle zweier Klappen wird von einem akzessori-



Abb. 1. Akute mykotische Pulmonalitis. Fall I.
a Thrombotische Auflagerung. b Accessorische Klappenbildung.

schen, festen, sehnig glänzenden, einem Segel ähnlichen Streifen überdacht (s. Abb. 1).

Die Pulmonalis selbst ist etwas weit, zeigt sonst keine Besonderheiten, auch nicht in den mittelgroßen Ästen. Die Tricuspidalklappen sind zart und dünn, ohne frische oder alte Auflagerungen. Der gleiche Befund zeigt sich an den Mitral- und Aortenklappen. Der Anfangsteil der Aorta ist ganz glatt, elastisch, die Kranzarterien sind leer mit glatter, elastischer Wand. Der Herzmuskel ist in der ganzen Ausdehnung sehr stark blaßgelb, blutleer, etwas matt und zeigt dazwischen feine, zahlreiche grauweiße Schwielen. Der rechte Ventrikel ist sichtlich erweitert und dünn, das eirunde Loch geschlossen.

Die linke Lunge hat im Oberlappen glatte, glänzende Pleura, gegen den Unterlappen zu bestehen bindegewebige Verwachsungen. Der Oberlappen stark gebläht, zeigt hellrote, blutarme Schnittfläche, der Saftgehalt ist mäßig reichlich, das Gewebe knistert laut, Narben sind nicht nachweisbar, der Unterlappen zeigt auch bindegewebige Verwachsungen, besonders im Bereich des Zwerchfells, daselbst sind auch derbe, bindegewebige Einziehungen der Pleura sichtbar, die paravertebralen Teile zeigen auf der Pleura einen matten, fibrinösen Belag mit spärlichen Blutungen. Im Schnitt zeigen die oberen und unteren Teile eine gelbrötliche Fläche mit stark erhöhtem Saftgehalt und viel feinem, abstreifbarem Schaum. Eine mittlere Zone ist gelbbraun verdichtet, fühlt sich fest und brüchig an, ist feinkörnig, der Luftgehalt hier aufgehoben. In den Bronchien feinschaumiger, reichlicher Inhalt, die Schleimhaut ganz blaß, intakt. Die bronchialen Lymphknoten sind klein, schiefrig, hier ohne besondere Einlagerungen.

Die rechte Lunge: auch hier zeigen die vorderen Partien des Oberlappens, der ganze Mittellappen und ein kleiner vorderer Saum des Unterlappens eine glatte, glänzende Pleura. Im Schnitt sind diese Partien ganz hell, sehr blutarm, knistern laut beim Aufschneiden. Die hinteren Teile des Oberlappens und fast der ganze Unterlappen sind dagegen gleichmäßig gelbbraun verdichtet, matt, feinkörnig, fest.

Die Milz ist stark vergrößert, mittelfest, die Kapsel glatt, im Schnitt wenig Blut abstreifbar, hellrote Farbe, in der die Trabekel und Follikel eben sichtbar sind.

Die Leber mittelgroß, mit glatter Kapsel, im Schnitt ziemlich viel stark verdünntes Blut abfließend, das Gewebe glänzend, saftreich, braunrot, mit eben sichtbarer Läppchenzeichnung. In der Gallenblase mittelreichlich dünnflüssige, hellgrüne Galle, die Schleimhaut intakt, nicht rot.

Beide Nebennieren sind mittelgroß. Das Knochenmark im mittleren Teil des Femur braunrot, saftreich, gequollen, wenig fetthaltig.

Die bakteriologische Untersuchung der Milz ergab:

Im Abstrich spärlich grampositive Diplokokken, vereinzelt in kurzen Ketten, reichlich gramnegative Stäbchen, vereinzelte grampositive Stäbchen.

Kulturell: Bact. coli und Streptococcus viridans.

Die mikroskopische Untersuchung der Organe ergab folgende Befunde:

Herz: Sowohl rechts wie links kleine Schwielen, keine Myokarditis, mäßige braune Degeneration. Vereinzelte Faserverfettungen.

Milz: Chronische Milzschwellung mit Hypertrophie von Pulpaelementen und reichlich Phagocytosen.

Lunge: Kruppöse Pneumonie im Stadium der gelben Hepatisation mit Herzfehlerzellen im r. Unterlappen.

Leber: Lymphocytäre Infiltrate der Glisson'schen Kapsel. Hyperämie des Parenchyms. Geringe grobtropfige Verfettung.

Nieren: Eiweißausscheidung und Zylinder. Chronische Glomerulitis. Geringe vereinzelte Infiltrate. Keine Verfettung. Ödem der Nierenbeckenschleimhaut und Ekchymosen.

Aorta: sowohl in den oberen Partien als auch im Bauchteil ohne Veränderungen.

Mesenterialdrüse: o. B.

Bronchialdrüse: Starke Erweiterung der Sinus durch Blut und teilweise sehr zahlreiche Wucherungen, stellenweise mit Fibrinausscheidung.

Knochenmark: einfache, mäßige Hyperplasie.

Hoden: Verdickung der Hodenkanälchenhüllen. Mäßig reichlich Zwischenzellen.

Zur Untersuchung der Pulmonalarterie an der Stelle der Auflagerung wurden folgende Färbetechniken angewandt: Hämalaun-Eosin, Elastin-van Gieson, Plasmazellfärbung nach Unna-Pappenheim, Bakterienfärbung nach Gram und Weigerts Fibrinfärbung. Mikroskopisch zeigte sich folgendes Bild (siehe Abb. 2—4):

Die Pulmonalarterie ist im Bereich der Auflagerungen erheblich verdickt, vorwiegend im Bereich der Intima. Es lassen sich daselbst deutlich drei Prozesse unterscheiden: in der im ganzen sklerosierten Intima finden sich jüngere, leicht strahlig angeordnete Narbenbildungen, daneben in einer sklerotischen Platte ein ganz frischer, aus polynucleären Leukocyten bestehender Absceßherd mit Zeichen eitriger Einschmelzung. In den oberflächlichen Lagen ist das Endothel defekt, in den innersten Intimaschichten liegen fibrinoide Degenerationsherdchen, die sich manchmal auch unter einem noch erhaltenen Endothelhäutchen finden. An der Stelle, wo der Thrombus der Arterienwand aufliegt, findet sich auch in ihrer innersten Schicht fädiges Fibrin, das in direktem Zusammenhang steht mit den Auflagerungen. Diese bestehen vor allem aus thrombotischen Massen: Fibrin, Blutplättchen, reichlichen Leukocyten und einzelnen Lymphocyten. Die Intima ist daselbst stark aufgelockert und zeigt an einzelnen Stellen Einpressung von roten Blutkörperchen zwischen ihre Lamellen. Neben dem obenerwähnten Absceßherd findet sich in den erweiterten Saftlücken der Intima reichlich kleinzellige Infiltration von lymphoidem, vorwiegend aber von leukocytärem Charakter, parallel den Faserrichtungen angeordnet. Gegen die Grenze zur Media werden die Zellanhäufungen massiger, an einzelnen Stellen verdichten sie sich phlegmonenartig, von einzelnen Nekrosen begleitet (Abb. 2). Auch in der Media finden sich mehrere Absceßbildungen (Abb. 4), aus massenhaften Leukocyten bestehend. Die elastischen Faserbündel sind durch diese Herde unregelmäßig aufgesplittert, teilweise eingeschmolzen (Abb. 3). Daneben zeigen sich in der Media Kernwucherungen ohne Absceßbildung oder Zeichen frischer Infiltration, aus protoplasmaarmen, undeutlich begrenzten, mit großen gekerbten Kernen versehenen Zellen bestehend.

Abb. 2. Akute mykotische Pulmonalitis. Hämalaun-Eosin. Phlegmone der Media.
Vergr.: Leitz Obj. 3. Zeiß Kompens. Ok. 4

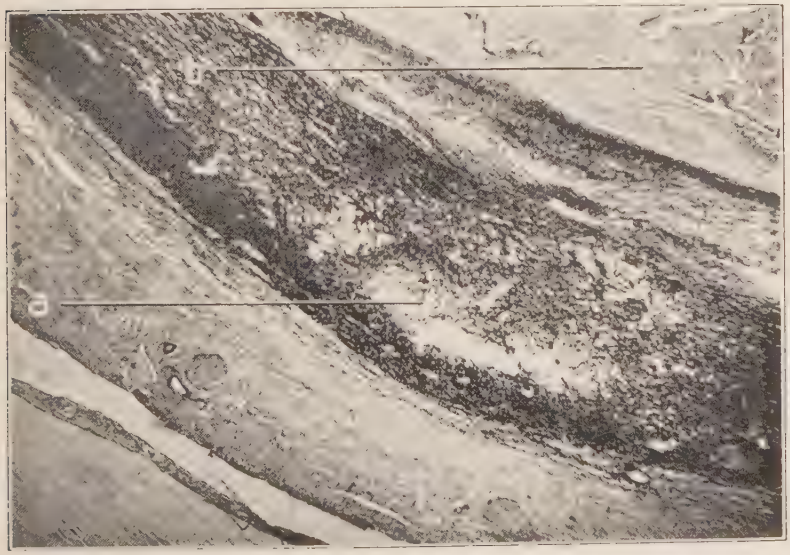

Abb. 3. Akute mykotische Pulmonalitis. Elastinfärbung nach Weigert und Bindegewebsfärbung nach van Gieson. a Absceß der Media. b Endarteriitisch-mykotische Auflagerung.
Vergr.: Leitz Obj. 2. Zeiß Kompens. Ok. 4.

Dieselben sind offenbar aus Adventitialzellen der vasa vasorum hervorgegangen. Den Gewebsdruckverhältnissen angepaßt sind sie hier streifenförmig angeordnet, während sich in der Adventitia ähnliche, aber zu Knötchen gelagerte Kernwucherungen finden, ähnlich den rheumatischen Knötchenbildungen. Dieselben großzelligen Wucherungen zeigen sich in Nerven um kleinste Gefäße gelagert. Sie sind sehr dicht aufgebaut, beinahe an Krebsnester erinnernd. Sie bestehen aus Zellen mit ovalem Kern und undeutlich abgesetztem Protoplasma, erst in der lockeren Adventitia finden sich gemeine Rundzelleninfiltrate. Die in den Nerven verlaufenden Gefäßchen zeigen Endothelwucherungen. Der Adventitia aufgelagert finden sich vielschichtigte, teilweise papillär angeordnete Serosaepithel-

Abb. 4. Akute mykotische Pulmonalitis. Hämalaun-Eosin.
a Mediaabsceß. b verdickte Intima. c endarteriitisch-mykotische Auflagerung.
Vergr.: Leitz Obj. 2. Zeiß Kompens. Ok. 4.

wucherungen des Perikards. Im Grampräparat finden sich, in den Auflagerungen und diffus in der Wand verteilt, besonders reichlich in den Absceßherden, grampositive, meist zu Diplokokken gelagerte Streptokokken.

Wir haben hier also das typische Bild einer phlegmonösen, zum Teil abscedierenden Entzündung der Wand der Lungenschlagader vor uns. Fragen wir uns nach dem Infektionsweg, so sind wir wohl zur sicheren Annahme berechtigt, daß die Bakterien vom Lumen aus in die Wandung eingedrungen sind. Die Erscheinungen frischer Entzündung in der Intima und in der Media bei Fehlen

jeglicher akuten Entzündungserscheinungen in der Adventitia, speziell auch um und an den vasa vasorum bestätigt diese Ansicht. Auf dem Boden der Endarteriitis setzte sich der Gefäßwand sekundär ein Thrombus auf.

Was ist nun der Grund dieser seltenen Lokalisation einer Entzündung? Fassen wir nochmals die früher publizierten Fälle ins Auge so ist sehr auffallend, daß in allen genauer beobachteten sich eine Hypertrophie und Dilatation des rechten Herzens oder ein durchgängiger Ductus Botalli findet. Auch in unserem Falle war das rechte Herz enorm hypertrophisch und dilatiert infolge einer Insufficienz der Pulmonalklappen. Bei der enormen Exposition der Pulmonalis für Infektionen — sämtliche in den venösen Kreislauf eingedrungenen Keime passieren dieses Gefäß — ist man gezwungen, eine gewisse Nicht-Disposition ihrer Wandungen anzunehmen, für die der geringere Druck im kleinen Kreislauf eine vielleicht nur teilweise Erklärung gibt. Ändern sich die normalen Druck- und Strömungsverhältnisse im kleinen Kreislauf, so ist die Wandung der Pulmonalarterie wahrscheinlich infolge Dehnung der schützenden Endothelschicht und erhöhter mechanischer Inanspruchnahme für Infektionen bedeutend empfänglicher. Einen sehr interessanten Nebenbefund bildet die akzessorische Klappenbildung unmittelbar über dem Pulmonalostium (s. Abb. 1). Im linken arteriellen Ostium sind solche Taschenbildungen, meist mit Aorteninsufficienz kombiniert, schon mehrfach beschrieben auch im Bereich der Ausflußbahn, von den einen (Zahn) auf rein mechanische Ursachen zurückgeführt, von anderen auf rein entzündliche (Wilke). Sotti hält sie für teratologische Erscheinungen. Die Taschen sind fast stets aortenwärts gerichtet. Fälle, wo die Klappenbildungen umgekehrt gerichtet waren, sind selten beschrieben. Krasso publizierte kürzlich einen solchen mit genauer histologischer Beschreibung. Er nimmt an, daß primär eine Verdickung des Endocards, sei es auf entzündlicher, sei es auf rein mechanischer Basis, stattgefunden habe. Der sich an diesen Stellen brechende Blutstrom hat dann die Aushöhlung der Verdickung und ihre Umwandlung in eine Tasche bewirkt. Ganz eigenartig liegen die Verhältnisse in unserem Falle: Da wir an den Pulmonalklappen deutliche Reste einer Endokarditis mit Insufficienzerscheinungen haben und da an der sonst glatten Intima keine präformierte Taschenbildung vorhanden ist, so ist eine entzündliche Entstehung das Wahrscheinlichste und zwar sich sekundär anschließend an kleinsten wandständigen, später organisierten Thrombus, der durch die

Mechanik der Insufficienz der Klappe sozusagen ausgehöhlt und so zu einer akzessorischen Klappe umgebildet wurde. Eine histologische Untersuchung der Bildung wurde nicht vorgenommen, um das Präparat zu schonen.

Das Besondere an unserem Falle ist also, daß sich die Klappenbildung im Gebiete des rechten Herzens und zwar über den Klappen findet. Dazu kommt noch, daß sie nach unten gerichtet ist (s. Abb. 1b). Von zwei weiteren Fällen von Arteriitis der Pulmonalarterie stehen mir nur mit Hämalaun — Eosin gefärbte Präparate zur Verfügung, so daß eine Untersuchung auf Bakterien leider nicht ausgeführt werden konnte.

Fall II.

Der 11jährige Walter L. hatte seit 4. IV. 1916 zeitweise Aufstoßen, Erbrechen, starke Durchfälle, 6 Wochen lang blutige Durchfälle. Am 4. VI. trat wieder Erbrechen, Durchfall und Blut im Stuhl auf. Am 17. VI. erfolgte die Aufnahme in die chirurgische Klinik in Jena. Die Operation ergab eine eitrige Peritonitis mit Kot in der Bauchhöhle. Im unteren Dünndarm fand sich eine walnußgroße Perforation. Es wurde eine Resektion von 25 cm des untersten Dünndarms ausgeführt. Trotzdem kam Pat. ad exitum. Nach Angabe des Vaters soll er zur Zeit einer kurz vorher in der Stadt ausgebreiteten Epidemie keinen Typhus mitgemacht haben.

Die am 18. VI. ausgeführte Sektion (S. N. 263/16 des Pathol. Instituts Jena) ergab folgende Diagnose:

Chronischer Typhus. Schwerste chronische Ileocolitis. Regionäre Lymphadenitis. Diffuse eitrig-fibrinöse Peritonitis. Zeichen vorgenommener Ileo-Colo-Anastomose und Resektion der untersten Ileumschlingen (nach Angabe wegen Perforation eines Geschwürs), chronische Milzschwellung. Embolische Myocarditis. Frische Thromboarteriitis der Pulmonalis hinter einer Klappe. Diphtheroide beiderseitige Pyelitis. Multiple Konglomerattuberkulose der linken Lunge, zum Teil abgekapselt. Kalkherd einer linksseitigen Bronchialdrüse. Akutes terminales Lungenödem.

Protokoll (im Auszug): Leiche eines schmächtigen Knaben in starker Totenstarre. Lippen sehr bleich. In der Mittellinie des Bauches, unterhalb des Nabels, ist eine Schnittwunde, durch die die Bauchhöhle dreifach drainiert ist. Die Därme sind gebläht, mit Fibrin belegt. Die unterste Ileumschlinge ist entfernt, ihr Mesenterium vernäht. Oberhalb des Ileumstumpfes, der durch Naht verschlossen ist, ist der Dünndarm an das Colon transversum vernäht.

Herz: von normaler Größe, gut kontrahiert. In der Pulmonalis Speckhautgerinnsel. Die Klappen sind ohne Veränderungen. Hinter einer Klappe trägt die Pulmonalis weißliche Beläge. Das Herzfleisch ist fleckig, enthält weiße streifige Herde und kleine Blutungen. Aorta zeigt ein paar gelbe Flecken, Kranzgefäße sind o. B.

Lungen: sind gebläht und elastisch. Im linken Oberlappen mehrere

größere Käseherde, deren Umgebung narbig ist. Ein größerer nicht abgekapselter und miliare Knoten unter der Spitze. Im übrigen sind alle Lappen gut lufthaltig, auf der Schnittfläche bleich, ziemlich trocken, ohne Knötchen. Die Unterlappen sind etwas blutreicher als die Oberlappen. Am linken Hilus ein Kalkherd in einer Drüse. Auch in der Spitze des linken Unterlappens ein abgekapselter Kreideherd.

Halsorgane zeigen genarbte linke Tonsille, sonst o. B.

Milz: ziemlich groß, Oberfläche nicht verwachsen, Schnittfläche bleich, rosarot, Pulpa nicht quellend, Follikel deutlich.

Leber, Gallenwege, Ureteren, Nebennieren und Nieren zeigen keine Besonderheiten. Im Nierenbecken beiderseits ist die Schleimhaut dunkelgrau, grün verfärbt, mißfarben belegt, rauh.

Die im hygienischen Institut vorgenommene bakteriologische Untersuchung der Milz ergab Typhusbazillen.

Die mikroskopische Untersuchung der Pulmonalarterie im Bereich der im Protokoll erwähnten weißlichen Beläge ergibt folgenden Befund:

Die Auflagerungen bestehen aus Fibrin, Blutplättchen und reichlich Leukocyten. Im Bereich des Thrombus fehlt das Endothel größtenteils, an seiner Stelle liegen fädige, streifenförmige Elemente, die mit reichlich Leukocyten untermischt sind. Die etwas verdickte Intima ist sehr zellreich, sie enthält neben kleinen runden Zellen reichlich polynucleäre Leukocyten, die sich aber nirgends zu einem Absceß verdichten. Die Media enthält neben reichlicher kleinzellulärer leukocytärer Infiltration kleine streifenförmige Zellkonglomerate, deren Zellen mit großen gekerbten Kernen und undeutlich abgegrenztem Protoplasma versehen sind. Die Adventitia zeigt vorwiegend perivasculär gelagerte, kleinzellige Infiltration; doch finden sich auch hier dieselben großzelligen, in dieser Schicht zu kleinen Knötchen gelagerten Wucherungen.

Wir haben hier also auch eine frische phlegmonöse Entzündung der Pulmonaliswand vor uns. Trotzdem keine Bakterienfärbung ausgeführt werden konnte, ist dieser Prozeß ohne Zweifel auf bakteriellen Ursprung zurückzuführen und zwar auf die Typhusbazillensepsis. Die Infektion ist bei der außerordentlichen Beteiligung der Intima sicher vom Gefäßlumen her eingedrungen.

Fall III.

Beim dritten Fall konnten wir keine klinischen Angaben erhalten, da die Patientin im Versorgungshaus starb, wo keine Krankengeschichten geführt werden. Es handelt sich um eine 79jährige Frau.

Die Sektionsdiagnose (S. N. 603/22 Basel) lautete:

Weicher und teilweise nekrotischer Krebs des kleinen Beckens, wahrscheinlich ausgehend vom linken Ovar. Vereinzelte Milz-

metastasen. Metastatische Knoten der Wand der Flexura sigmoidea. Allgemeine Kachexie und Anämie. Seniles Emphysem. Chronische eitrige Bronchitis. Polypöser Thrombus der Pulmonalis über den Klappen (s. Abb. 5). Vereinzelte, wahrscheinlich davon ausgehende Embolie eines Pulmonalishauptastes. Braune Degeneration des Myocards und Polyposis ventriculi. Frischere Perikarditis

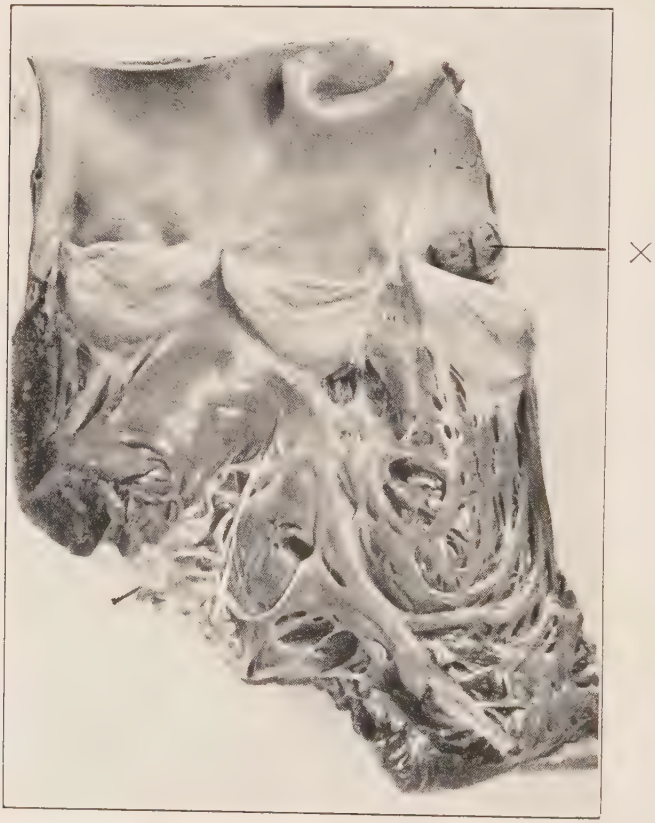

Abb. 5. Akute mykotische Pulmonalitis. Fall III endarteriitisch-mykotische Auflagerung über den Klappen.

über der Herzwurzel. Vereinzelte Polypen der Flexura sigmoidea. Hochgradige Erweiterung der Blase mit leichter trabekulärer Hypertrophie. Zysten des Blasenausganges. Apoplektische Zyste im rechten Putamen. Hydrocephalus ext. und int. Chronische Pachy- und Leptomeningitis.

Protokoll: (im Auszug). Leiche einer kleinen Frau in herabgesetztem Ernährungszustand. Totenstarre nur an den unteren Extremitäten er-

halten. Leichenflecken spärlich blaurot am Rücken. Zwerchfellstand rechts 4. IKR. links 5. Rippe. Das kleine Becken ausgefüllt durch größere Tumormassen. Lungen mäßig kollabiert und retrahiert, beiderseits völlig frei, in den Pleurahöhlen keine freie Flüssigkeit, im Herzbeutel einige Kubikzentimeter klare Flüssigkeit.

Herz mittelgroß, schlaff. In beiden Kammern flüssiges Blut und Cruor. In der Pulmonalis ein Speckhautgerinnsel. Über der vorderen Klappe sitzt in der Pulmonalis ein gestielter, ca. 1 cm großer, polypöser grauroter, unregelmäßig geformter Thrombus (s. Abb. 5). Die Klappen des rechten Herzens zart, frei spielend. Die Mitralis etwas verdickt, die Sehnenfäden plump. Die Aortenklappen zart. Die Aorta ascendens $7\ ^1/_2$ cm, zeigt zarte Intima mit wenig gelben Verdickungen. Die Coronararterien zart. Die Wanddicke links 12, rechts 4 mm. Auf Schnitten ist das Myokard braun, transparent, das Endokard spiegelnd. Das foramen ovale geschlossen.

Die linke Lunge mittelgroß, von leicht erhöhtem Luftgehalt, schlaff, Pleura glatt und glänzend. Abstreifen läßt sich vom Unterlappen in reichlicher Menge blutige, schaumige, klare Flüssigkeit. Gewebe nach dem Abstreifen dunkelgraurot, glatt und glänzend, schlaff. Die rechte Lunge von außen wie links, Pleura glatt und glanzend. Unterlappen wie links, Mittel- und Oberlappen wie linker Oberlappen. Die Bronchien beiderseits mittelweit mit blutig schleimigem Inhalt, die Schleimhaut hyperämisch. Die Lungengefäße zart, in der linken Lunge in einem Gefäß ein kleiner gerippter, grauroter Embolus. Die Hiluslymphknoten anthrakotisch, gering vergrößert.

Die mikroskopische Untersuchung der Pulmonalis an der Stelle, wo sich die gestielte Auflagerung findet, ergibt folgendes Resultat: Die Auflagerung in der Pulmonalarterie ist ein fast reiner Plättchenthrombus mit Zeichen von Organisation. Die darunterliegende Arterienwand ist teilweise ihres Endothels beraubt. Zwischen die aufgelockerten und verdickten Intimalamellen sind Erythrocyten eingepreßt. Die Intima ist verbreitert, ihre Fasern teilweise verfettet. In den Saftlücken, parallel den Fasern, sind reichlich kleine Rundzellen und einzelne Leukocyten eingelagert. Die Media zeigt im großen und ganzen gehörigen Aufbau, nur an einer Stelle in der Tiefe zeigt sie einen aus vorwiegend größeren Zellen mit teilweise gekerbten Kernen bestehenden, mit Leukocyten untermischten Entzündungsherd. In der Adventitia etwas vermehrte kleinzellige Infiltration ohne frische Entzündungszellen.

Dieser Fall bietet ein wesentlich verschiedenes Bild von den vorhergehenden, sowohl mikroskopisch als auch was seine Entstehung betrifft. Es handelt sich um eine in Vernarbung begriffene, herdförmige Entzündung in der Tiefe der Media. Die Beteiligung der inneren Schichten an der leukozytären Infiltration spricht auch hier für eine Entstehung vom Lumen her. Allerdings bleibt es eine offene Frage, ob sie mykotisch bedingt ist, zumal eine sichere Quelle dafür nicht aufzufinden ist. Eine bakteriologische Blut-

untersuchung wurde leider unterlassen und über klinische Angaben verfügen wir nicht. Es wäre höchstens die Frage zu diskutieren, ob vielleicht vom nekrotischen Krebs des Beckens eine Allgemeininfektion sich ausgebildet hatte. Die fehlende septische Milzschwellung spricht nicht dagegen, da der Prozeß sicher älter ist. Auch in diesem Falle ist interessant, daß sich ein ausgesprochenes seniles Emphysem fand. Der landläufigen Ansicht gemäß soll zwar das senile, atrophische Emphysem keine Druckzunahme im kleinen Kreislauf verursachen, nach den Erhebungen von W. Fischer kommt dasselbe aber ebenso wie das substantielle als Ätiologie der Pulmonalsklerose in Betracht, ein Zeichen dafür, daß doch veränderte Druckverhältnisse im kleinen Kreislauf herrschen können. Auch hier fanden sich wieder rote Blutkörperchen zwischen den innersten Intimalamellen unter dem Endothel wie im ersten meiner Fälle.

Fall 4.

Es handelt sich um einen 22jährigen Gärtner, dessen Krankengeschichte mir in liebenswürdiger Weise von Herrn Professor Lutz zur Verfügung gestellt wurde.

Der Mann erkrankte am 14. V. 1925 an Gelenkschmerzen, die sich zuerst in der linken Schulter, später in beiden Fußgelenken, in den Ellbogengelenken und im linken Knie festsetzten. Die Körperwärme hielt sich damals dauernd auf 39°, Wa.R. negativ. Ein Abstrich aus der Harnröhre am 3. VI. ergab positiven Gonokokkenbefund, trotzdem Patient jede Infektion abstritt. Eine Blutkultur ergab grampositive Kokken, keine Gonokokken, die Diagnose einer Sepsis war also sicher. Auf eine Schwitzkur besserten sich die Gelenksymptome.

Die Untersuchung des Herzens ergab eine geringe Verbreiterung nach rechts und links, Spitzenstoß hebend, lautes systolisches und diastolisches Geräusch über dem ganzen Herzen, besonders laut über der Spitze und über der Pulmonalis. Am 25. VII. traten allgemeine Ödeme auf, die sich auf Calcium-Diuretin und Einschieben von Milchtagen besserten. Ein Monat später steigerten sich die Insufficienzerscheinungen des Herzens ziemlich akut, es zeigte sich starkes Herzklopfen und Halsvenenpuls, am 12. IX. erfolgte der Exitus letalis unter den Zeichen der Herzinsufficienz. Die Temperaturen waren in der letzten Zeit dauernd nach Art des septischen Fiebers, sie stiegen bis 40°, der Puls sehr wechselnd, seine Frequenz betrug zwischen 90—130 Schläge in der Minute, Blutdruck normal.

Die am gleichen Tage vorgenommene Sektion (S. N. 583/25) ergab folgende Diagnose:

Chronische Sepsis bei Urethritis posterior. Endocarditis ulcerosa der Pulmonalklappen mit fast vollständiger Zerstörung aller Klappen und großen thrombotischen Auflagerungen. Endarteriitis throm-

botica des Pulmonalisstammes durch Übergreifen von den Klappen. Kleine Parietalthromben des Endokards vom rechten Ventrikel. Chronische septische Milzschwellung. Schwerste Nephrose mit starker Verfettung der Rinde. Rote Umwandlung des Knochenmarks. Schwerste allgemeine Anämie. Trübung und Ödem der braunatrophischen Leber; embolische Verschlüsse mehrerer Äste beider Arteriae pulmonales. Ältere, bereits entfärbte und frischere hämorrhagische Infarkte der Lungen, besonders beider Unterlappen.

Hypertrophie des rechten Ventrikels und geringe Dilatation,

Abb. 6. Schwere ulcerös-polypöse Endokarditis der Pulmonalklappen mit Übergreifen auf die Lungenschlagader.

allgemeine Ödeme des subkutanen Fettgewebes. Ascites. Hydrothorax besonders rechts. Atelektase des rechten Unterlappens, braune Atrophie der Leber und des Herzmuskels. Blähung der Randteile der Lungen. Chronische schiefrige Tonsillitis mit Pfröpfen. Struma colloides nodosa. Ascariden. Ödem der Darmschleimhaut. Cyste der Epiphyse.

Protokoll (im Auszug): Mittelgroßer, schlank gewachsener gut gebauter Mann in gutem Ernährungszustand, ohne Totenstarre, keine Leichenflecken. Haut außergewöhnlich blaß, am ganzen Körper etwas gedunsen, im Bereich des Bauches, des Scrotum und beider Beine starke Ödeme. In den Flanken des Bauches und an den Oberschenkeln

Dehnungsstreifen; Ohren, Nase o. B. Im Mund gute Zähne, sehr blasse Lippen, Skleren weiß, Pupillen beiderseits mittelweit, aus der Harnröhre läßt sich weder Eiter noch Flüssigkeit auspressen. After o. B. Im Bauch 800 ccm milchiger chylöser Ascites (im Mikroskop nur Fetttröpfchen). Serosa zart. Freier Leberrand eben sichtbar. Die Pleurahöhlen enthalten beiderseits klare gelbe Ergüsse, rechts 500, links 300 ccm.

Herz. Herzbeutel zart, enthält klare, nicht vermehrte Flüssigkeit, Herz geringgradig vergrößert, besonders nach rechts, der rechte Ventrikel klafft auf Schnitt, enthält meist flüssiges, wässeriges Blut. Der linke Ventrikel völlig zusammengezogen.

Die Pulmonalklappen (s. Abb. 6) sind ausgedehnt zerstört, an ihrer Stelle finden sich der Wand locker aufsitzende, teilweise flottierende, graurote Auflagerungen, durch dieselben ist das Lumen stark eingeengt, das Ostium aber schlußunfähig, einzig die vordere Semilunarklappe ist noch erhalten, zeigt aber reichliche Auflagerungen. Die rechte und die linke Semilunarklappe sind vollkommen zerstört. Reichlich kleine Wärzchen in Form graurötlicher Gebilde sitzen auf dem Endokard des Conus arteriosus auf. Der Prozeß greift teilweise kontinuierlich von den Klappenwurzeln auf die Pulmonalarterie über, teilweise sitzen aber vollkommen isolierte Geschwüre am oberen Rande der Sinus arteriae pulmonalis, den zerstörten freien Rändern der Pulmonalklappen gegenüber, woselbst die Zerstörung der Wand am tiefsten ist. Die Geschwüre sind von unscharfen zackigen Rändern begrenzt und zeigen dieselben feinen Wärzchen aufgelagert, wie das Endokard. Das größte Geschwür hat seine obere Begrenzung 27 mm oberhalb des Ansatzes der vorderen Semilunarklappe.

Die Wand der rechten Kammer ist deutlich verdickt, mit ausgeprägtem Innenrelief. Alle übrigen Herzklappen sind völlig zart, das eirunde Loch ist geschlossen, Kranzgefäße unverändert, Herzmuskel blutarm, stark braun und trübe.

Lungen klein, leicht knisternd, besonders in den Randteilen, das Gewebe blaß, der rechte Unterlappen fast luftleer. An beiden Seiten enthalten die unteren Lungenteile zahlreiche keilartig verdichtete, derbe Knollen. In zahlreichen gröberen und feineren Verzweigungen der Arteria pulmonalis finden sich lose oder in Organisation begriffene helle krümelige Blutgerinnsel von derselben Beschaffenheit wie das an Stelle der Pulmonalklappen befindliche Material.

Milz wenig vergrößert, schlaff, Kapsel zart, das Gewebe schmutzig und weich, blaßgraurot.

Leber eher klein, ziemlich derb, der Schnitt blutarm, feucht, stark braun.

Nieren groß, rundlich, schneiden sich auffallend weich, Oberfläche blaßgraugelb, trüb, glatt.

Genitalorgane. Die Urethra ist überall gleichmäßig weit, die Schleimhaut nirgends merklich gerötet oder sonst verändert, zuleitende Samenwege und Keimdrüsen zart.

Knochenmark des Femur schmutzig rot, sehr feucht.

Die durch das bakteriologische Institut vorgenommene Untersuchung des steril entnommenen Herzblutes ergab folgendes Resultat:

Grampositive Haufenkokken, gramnegative Diplokokken verschiedener

Form und Größe, gramnegative Stäbchen. Eine Kultur auf Schottmüller Blutplatte ergab u. a. makroskopisch hämolysierende Staphylokokkenkolonien.

Sichere Anhaltspunkte für Gonokokken konnten nicht gefunden werden.

Mikroskopisch zeigt die Lungenschlagader im Gebiet der makroskopisch sichtbaren Geschwürsbildung das Bild einer schweren phlegmonösulcerösen Entzündung. Die Intima der Arterie fehlt fast durchwegs, an ihrer Stelle finden sich sehr reichliche Auflagerungen von Fibrin und mykotischen Rasen, teilweise ist sie von dichten entzündlichen Infiltraten unterminiert. Die Media ist ausgedehnt von Leukocyten, weniger von kleinen Rundzellen und Plasmazellen durchsetzt, die sich zum Teil den Fasern parallel anordnen, zum Teil aber zur dissezierenden Phlegmone anhäufen. Streckenweise sind die elastischen Fasern gut erhalten, streckenweise aber bunt durcheinandergewürfelt, unterbrochen und in ihrer Anordnung verworfen. Stellenweise ist auch die Media von der Lichtung her stark abgefressen, an der makroskopisch tiefsten Stelle, der Geschwüre, den Klappenschließungsrändern gegenüber, fehlt sie vollkommen. Zwischen den zertrümmerten elastischen Fasern liegen auch zahlreiche Nekroseherde und Abscesse. Von der Adventitia her dringen feine Kapillarsprossen in die Media vor und bilden ein junges Granulationsgewebe. Daneben finden sich auch umschriebene narbige Stellen mit echtem, nach van Gieson sich leuchtend rot färbendem Bindegewebe. Bei den mit Kresylviolett gefärbten Schnitten tritt deutlich eine Metachromasie des Bindegewebes im Sinne vermehrter „mukoider Grundsubstanz“ in die Erscheinung.

Die Adventitia ist hochgradig ödematös gelockert, zeigt ebenfalls zerstreute, meist perivaskulär gelagerte, massige Zellinfiltrate, hier größtenteils aus Rundzellen bestehend. Dazwischen findet sich ein eigenartiges Netz feiner Fädchen, welche Lücken zwischen sich fassen. Sie färben sich mit der Weigert'schen Fibrinmethode typisch blau, nach van Gieson gelb, mit Kresylviolett zart himmelblau. Sie dürfen wohl als Fibrinoid anzusprechen sein. In älteren Zellinfiltraten zeigt sich schon straffes, echtes Bindegewebe als Ausdruck einer Narbenbildung, auch jüngere Stadien mit stark geschlängelten Kapillaren sind deutlich zu beobachten.

Der ganze Fall darf wohl als Gonokokkensepsis mit Mischinfektion aufgefaßt werden, bei der die Staphylokokken überwucherten und in der Blutuntersuchung dominierten. Auch im Schnitt bestanden die oben erwähnten mykotischen Rasen aus Haufenkokken, die zuweilen auch als Streptokokken imponierten.

Das Bild der mykotischen Veränderungen in der Gefäßwand zeigt gegenüber den drei vorher beschriebenen wesentliche Unterschiede. Wir haben hier, im Gegensatz zur embolischen Genese der übrigen Fälle, das direkte Übergreifen der Entzündung von den Klappen — per continuitatem — und als Abklatschgeschwüre — per contiguitatem. Es dürfte dieser Entstehungsmodus mit

durch die außerordentliche Virulenz der Erreger bedingt sein. Dafür spricht auch das mikroskopische Bild, das eine rezidivierende, z. T. fast perakut verlaufende, ungeheure entzündliche Zerstörung der Arterienwand zeigt. Daneben finden sich auch ältere Veränderungen, jüngeres und älteres Granulationsgewebe, ja sogar Narbenbildungen.

Die Gonorrhöe wurde schon von Posselt als Ätiologie der mykotischen Endarteriitis der Pulmonalis bezeichnet, wir haben in diesem letzten Fall eine neue Bestätigung dafür gefunden.

Zusammenfassung.

Die in der Literatur beschriebenen Beobachtungen von Endarteriitis der Pulmonalarterie zeigen, daß sich in den meisten Fällen eine Hypertrophie und Dilatation des rechten Herzens, zum mindesten aber Veränderungen finden, die erfahrungsgemäß zu einer solchen führen, als Ausdruck einer Überbelastung und Druckerhöhung in der Pulmonalis; dazu gehören auch offen gebliebene fötale Kommunikationen.

Auch unser erster Fall zeigt Zeichen starker Mehrbelastung des rechten Herzens infolge Pulmonalinsufficienz. Die beiden anderen weisen Befunde auf, die dem rechten Herzen zweifellos Mehrarbeit verursachten, die aber im ganzen doch zu geringfügig sind, als daß sie als sichere kausale Faktoren dieser speziellen Lokalisation einer Entzündung angesprochen werden dürften. In beiden Fällen fehlt eine Hypertrophie des rechten Herzens.

Gänzlich verschieden von den drei ersten in Beziehung auf seine Genese stellt sich der letzte Fall dar, indem hier ein direktes Übergreifen der Entzündung von der Nachbarschaft her — nämlich von den erkrankten Klappen — nachzuweisen ist. Die Pulmonalitis ist hier mit größter Wahrscheinlichkeit darauf zurückzuführen, daß eine primäre isolierte Endocarditis ulcerosa der Pulmonalklappen durch Abklatsch auf der Intima der Lungenschlagader die Infektion deren Wand vermittelte. In den ersten hier beschriebenen Fällen fehlte diese Möglichkeit, da die Pulmonalklappen nicht an der mykotischen Entzündung beteiligt waren. Doch muß angenommen werden, daß die Pulmonalitis unmittelbar hämatogen von der Intima her entstand, da die inneren Wandschichten am stärksten beteiligt waren. Für die dritte Möglichkeit, nämlich die Infektion auf embolischem Wege, vermittels der Vasa vasorum, haben unsere Fälle keinen Anhaltspunkt geliefert.

Literatur.

W. Fischer, Über die Sklerose der Lungenarterien und ihre Entstehung. Dtsch. Arch. f. klin. Med. Bd. 97, S. 290. — J. Gotthardt, Ein Fall von Endarteriitis verrucosa der Arteria pulmonalis. Inaug.-Diss. München 1896, zit. nach Posselt. — C. Hart, Beiträge zur Pathologie des Gefäßsystems. Virchow's Arch. Bd. 177, 1904. — Hochhaus, Beiträge zur Pathologie des Herzens. Dtsch. Arch. f. klin. Med. Bd. 51, 1893. — Hödlmoser, Über akute mykotische Endarteriitis der Aorta und Pulmonalarterie mit konsekutiver Bildung eines mykotischen Aneurysmas zwischen beiden Gefäßen. Zeitschr. f. klin. Med. Bd. 54, 1904. — L. Jores, Arterien. Handb. d. spez. pathol. Anatomie u. Histologie, herausgegeben von F. Henke u. O. Lubarsch, Bd. 2, S. 647, 1924. — E. Kaufmann, Lehrb. d. spez. pathol. Anatomie. Berlin u. Leipzig 1922 (Aufl. 7—8). — H. Krasso, Über atypische endokardiale Taschenbildungen bei Aorteninsuffizienz. Frankfurt. Zeitschr. f. Pathol. Bd. 32, S. 173, 1925. — H. Lindau, Aortitis gonorrhoica ulcerosa. Acta pathol. et microbiol. scandinav. Bd. 1, H. 3, S. 263 bis 275, 1924. — M. Liungdahl, Untersuchungen über die Arteriosklerose des kleinen Kreislaufes. Bergmann, Wiesbaden 1915. — Oberndorfer, Über die Influenzaartige Epidemie im Juli 1918. Münch. med. Wochenschr. Nr. 30, 1918. — L. Öttiker, Über akute Aortitis, besonders als Komplikation der chron. Erkrankungen der Aorta. Schweiz. med. Wochenschr. Nr. 20—21, 1924. — A. Posselt, Die Erkrankungen der Lungenschlagader. Lubarsch-Ostertag Ergebnisse Bd. 13, Abt. 1, S. 298, 1909. — Ders., Die klinische Diagnose der Pulmonalarteriensklerose. Münch. med. Wochenschr. Nr. 31, S. 1625, 1908. — F. Reiche, Arteriitis pulmonalis. Jahrbücher der Hamburger Staatkrankenanstalten, Jahrg. 1891—92, Bd. 3. — Richards, Clinical lecture on a case of ulceration endocarditis. Brit. med. journ. p. 640, 1899, zit. nach Hödlmoser. — F. Schlagenhaufer, Ein Fall von Influenzaendocarditis der Aortenklappen und des offenen Ductus Botalli. Zeitschr. f. Heilk. Abt. f. pathol. Anat. Bd. 22, S. 19, 1901. — H. Sommer, Casuistische Beitr. zur pathol. Anatomie des Herzens. Frankfurt. Zeitschr. f. Pathol. Bd. 5, S. 89, 1910. — Sotti, Arch. p. l. sc. med. 36, p. 50, 1912, zit. nach Krasso. — C. Sternberg, Tödliche Lungenblutung infolge Periarteriitis nodosa. Wien. klin. Wochenschr. Nr. 26, 1925. — R. Stumpf, Über die akute Entzündung der Aorta. Beitr. z. allg. Pathol. u. pathol. Anat. Bd. 56, S. 417, 1913. — K. Terplan, Mykotisches Aneurysma des Stammes der Pulmonalarterie mit Endarteriitis des offenen Ductus Botalli bei einem Falle von Endocarditis lenta. Med. Klinik H. 38, 1924. — Torhost, Die histologischen Veränderungen bei der Sklerose der Pulmonalarterie. Ziegler's Beitr. Bd. 36. — Wilke u. Zahn, zit. nach Krasso.

G. Pätz'sche Buchdruckerei
LIPPERT & Co. G. m. b. H.,
::: Naumburg a. d. S. :::